

Sobre um typo raro de necrose do figado

pelo

DR. C. MAGARINOS TORRES.

(Com a estampa 32.)

Aconselhados pelo Dr. B. C. CROWELL e sob sua orientação, fizemos o estudo das lesões encontradas no figado de um caso de autopsia e que são descriptas como uma constatação relativamente rara.

A necrose do figado pode occorrer sob a forma de "necrose em fôcos" e de "necrose central."

Na "necrose em fôcos" são vistas pequenas areas de necrose no lobulo hepatico, as quaes não guardam relação immediata com a veia central do lobulo; sobre-vem no decurso de doenças infectuosas agudas, taes como a pneumonia, febre amarella, peste, febre typhoide, eclampsia, escarlatina e diphteria.

Esta lesão é algumas vezes de origem toxica, outras infectuosa.

Na "necrose central" as lesões occorrem em torno da veia central do lobulo, representando a consequencia de uma condição toxica.

Esta necrose observa-se com muita frequencia em varias infecções e em certos estados que não são de origem infectuosa; é bem exemplificada na atrophia amarella aguda do figado e no envenenamento pelo chloroformio.

Na congestão chronica passiva pode-se observar, em alguns casos, uma necrose central com hemorragia.

LAMBERT e ALLISON, (1) em um estudo recente do figado no decurso da congestão chronica passiva distinguem 5 typos de lesões a saber: (a) dilatação dos capilares com atrophia das cellulas do centro dos lobulos; (b) degeneração central com ou sem dilatação dos capilares; (c) pronunciada sobrecarga gordurosa das cellulas em torno das veias hepaticas com congestões da zona media; (d) necrose central com hemorragia; (e) cirrhose cardiaca.

Faremos referencias a algumas dessas lesões, descrevendo o figado do nosso caso de autopsia; as lesões ahi vistas não podem ser enquadradas, de um modo estricto, em nenhum dos typos que mencionamos.

O typo de lesão que encontramos não é difficil de ser observado em condições experimentaes, sendo ainda, com frequencia encontrado em diferentes outras visceras em casos humanos.

Consiste essencialmente em uma necrose extensa, sem nenhuma relação apparente com os limites dos lobulos, associada a uma reacção inflammatoria relativamente pouco accentuada.

(1)—Lambert, R. A. and Allison, B. R.—Types of Lesion in Chronic Passive Congestion of the Liver (Illustrated).

Bull. of the Johns Hopkins Hosp. 1916. XXVII. 350.

Existe thrombose dos capillares por bacterias (bacillos longos, grossos, rectilíneos ou levemente encurvados, Gram-positivos, não encapsulados nem esporulados-*Bacterium coli* ?). Estes capillares occupam mais ou menos o centro das areas de necrose, mas são vistos igualmente em pleno tecido hepatico não lesado.

O figado é augmentado de volume e as alterações macroscopicamente apresentam um aspecto diverso do usualmente encontrado. (Est. 32, Fig. 2).

A thrombose dos capillares pelas bacterias, associada á acção de uma toxina explicam, em parte, as lesões; sobre a sua distribuição e typo deveriam ter influído, além disso, o estado de congestão chronica passiva consequente á compressão da veia porta por um ganglio lymphatico do hilo do figado, séde de uma adenite.

O processo é, evidentemente, um processo agudo, recente, tendo occorrido em um adulto, de côr preta, de 22 annos de idade, cuja historia clinica é desconhecida.

A autopsia foi feita 10 horas após a morte.

Damos a seguir a descripção do figado e o diagnostico anatomico que extrahimos do protocollo da autopsia.

Figado. O figado é muito augmentado de volume; o seu bordo esquerdo entra em contacto com a parede abdominal do lado esquerdo, recobrando o estomago, o baço e o rim esquerdo.

Peso do figado: 3200 grs.

Envolvendo o canal choledoco á guisa de um manguito é visto um ganglio lymphatico bastante augmentado de tamanho, tendo volume igual ao de um ovo de gallinha. A sua coloração é amarellada, a consistencia molle. Ao côrte, a polpa tem coloração amarella e aspecto gelatinoso.

Os canaes choledoco e hepatico são perfectamente permeaveis e não comprimidos pelo ganglio mencionado.

Superficie do figado de côr vermelha-pardacenta. Capsula lisa, transparente e brilhante. Sobre a face antero-superior são vistas linhas brancas ramificadas á maneira

de galhos de arvore, constituindo um reticulo de grandes malhas. Em certos pontos dessa face nota-se, atravez da capsula, pequenas manchas amarelladas, de limites nitidos, medindo 3 a 4 millimetros de diametro, confluentes.

A superficie do côrte é de côr geral pardacenta avermelhada escura; o desenho lobular é obscurecido, o tecido conjunctivo não augmentado. Offerece o seguinte aspecto muito interessante: em toda a espessura do orgão, porém de modo mais evidente em certas regiões junto á capsula, são vistas pequenas areas amarelladas, de limites nitidos, confluentes, de diversos tamanhos, as maiores medindo 3 a 4 millimetros de diametro, as menores apenas visiveis. Em torno d'essas areas o tecido hepatico offerece, como foi dito, coloração pardacenta avermelhada escura.

Após fixação em formol a 10 0/0, o aspecto macroscopico modificou-se, observando-se que a coloração geral pardacenta avermelhada escura que tinha a peça examinada em estado fresco, havia adquirido uma tonalidade pardacenta mais ou menos accentuada. Tambem podiam sêr vistos, com mais evidencia, n'essa peça fixada, os pequenos focos de necrose. São então, pequenos pontos opacos, de côr verde-claro-amarellado, medindo os maiores 2-3 millimetros de diametro, de contornos circulares ou de fórma oval, não proeminentes, não deprimidos. (Est. 32, Fig. 2). Nota-se que em sua visinhança immediata o tecido hepatico constitue um delgado anel onde a coloração é pardacenta mais accentuada que o tecido hepatico contiguo (congestão).

Em certos pontos, 2 ou 3 pequenos focos são quasi contiguos, a zona de tecido hepatico que os separa medindo apenas 2 a 3 millimetros de extensão; afastados d'esse grupo de focos cerca de 3 a 4 centimetros, são vistos outros grupos identicos de pequenos focos. E' assim irregular a distribuição da lesão pelo figado; em determinadas regiões, principalmente junto á capsula, são vistos os grupos de focos taes como os descrevemos acima; em outras regiões, princi-

palmente para a parte central do órgão, os fócios são mais raros aparecendo como pontos isolados na massa do tecido hepatico de coloração pardacenta-escura (pardacenta-avermalhada escura em estado fresco).

Diagnostico anatomico:

Icterus.

Hyperplasia, hyperaemia et necroses hepatis.

Hyperplasia nodorum lympharum hepaticorum et lumbarum.

Nephritis parenchymatosa chronica.

Hypertrophia et dilatatio ventriculû sinistri.

Oedema pulmonum.

Pleuritis chronica adhesiva.

Leptomeningitis chronica (Syphilis ?).

Hypoplasia lienis.

Estudo histologico.

Na ocasião da autopsia foram retirados fragmentos compreendendo pontos onde as lesões eram mais intensas, os quaes foram fixados no ZENKER-formol, incluidos em paraffina e corados pela hematoxilina-eosina; outros fragmentos foram fixados no formol a 10 0/0, cortados no microtomo de congelação e corados pelo escarlata R — hematoxilina.

Verificamos que algumas lesões achavam-se diffundidas por toda a viscera; outras eram lesões em fócios.

A) lesões em fócios.

Descrevemos, unicamente com o fim de facilitar o estudo, dois aspectos das lesões em fócios, os quaes nos pareceram mais typicos. Devemos notar que são vistas muitas variantes d'esses aspectos, umas representando estadios mais atrazados, outras mais adiantados do processo.

1º. Aspecto.

As lesões tem limites nitidos. (Est. 32, Fig. 1).

São areas de contornos circulares que coincidem com o lobulo hepatico tendo como centro a veia efferente do lobulo.

É frequente effectuar-se a confluencia de 2, 3 ou mais areas dando-se o desapparecimento de um ou mais bordos de cada area contigua. Formam-se assim, figuras comparaveis a um 8 de cifra deformado, ou a um cacho de uvas grosseiramente desenhado.

Em cada area devemos considerar uma porção central e margens.

a) porção central.

Todos os elementos cellulares, tanto as cellulas do parenchyma do figado, como as endotheliaes dos capillares, as hematias, as cellulas migradôras soffreram profundas alterações regressivas.

As "traves de REMAK" reconheciveis são visivelmente diminuidas de numero; os elementos que as compõe mostram-se fortemente corados pela eosina, apresentam contornos muito nitidos, o seu protoplasma granuloso contem vacuolos, o nucleo acha-se em karyolysis. A identificação das cellulas é effectuada mais pelo arranjo reciproco que pela estrutura. (Est. 32, Fig. 1).

As paredes dos capillares mostram-se conservadas e formam uma linha de contornos nitidos.

Entre esta linha constituída pelas paredes dos capillares e as traves de REMAK existe um espaço claro; n'este são vistas raras cellulas migradôras e pequenas massas esfericas coradas pela eosina e que representam detritos de cellulas.

Os capillares são muito dilatados e de modo desigual. A sua luz é occupada por massas esfericas vacuoladas que não se coram nem pela eosina, nem pela hematoxilina e que representam umas, hematias e outras cellulas migradôras que soffreram necrose.

Em muitas dessas areas de necrose em fóco, um ou mais capillares mostram-se completamente obstruidos por massas de bacterias.

Esses capillares thrombosados occupam mais ou menos o centro das areas de necrose.

As bacterias são bacillos longos, grossos, rectilíneos ou levemente encurvados, GRAM-positivos. Não mostram capsula nem espóros.

Infelizmente na ocasião da autopsia não foram feitas culturas. A identificação do germem torna-se, por essa razão, impossível.

A sua morphologia e propriedades corantes são muito semelhantes ás do *Bacterium coli*, e é tudo o que podemos dizer.

Encontramos igualmente, fóra das areas de necrose e em pleno tecido hepatico bem conservado, capillares cuja luz era occupada por massas volumosas de bacterias com o aspecto acima descripto.

b) margens.

As areas descriptas são nitidamente limitadas em sua porção peripherica por uma estreita zona de tecido a cujo nível os capillares acham-se fortemente dilatados e cheios de hematias bem coradas pela eosina; em torno d'estes acham-se accumuladas numerosas cellulas migradôras e leucocyots polymorphonucleares. (Est. 32, Fig. 1).

Esta estreita zona constitue uma linha divisoria ou cercadura ininterrupta que separa as areas de necrose e degeneração do tecido hepatico circumvisinho.

E' frequente, senão constante, observar-se na região que cerca immediatamente as lesões em fóco que descrevemos n'este aspecto, as lesões que passamos a descrever.

2º. Aspecto.

A observação com fraco augmento mostra a existencia de zonas a cujo nível os capillares acham-se muito dilatados e cheios de hematias e as cellulas hepaticas são o sitio de alterações regressivas.

Algumas d'essas zonas tem pequena extensão e fórmula circular. Quasi todas, porém, prolongam-se á maneira de estreitas faixas, por alguns campos microscopicos.

As relações d'essas zonas com os lobulos hepaticos não são muito evidentes. Localizam-se longe dos espaços-porta, dos quaes são separados por uma região onde o teci-

do hepatico mostra a sua estrutura relativamente bem conservada. Esse contraste brusco constitue um dos caracteres da lesão.

Ao nível das referidas zonas, as cellulas hepaticas mostram o protoplasma fortemente corado pela eosina, granuloso e contendo 2 ou 3 vacuolos maiores e numerosos outros vacuolos pequenos (degeneração gordurosa).

As cellulas tem contornos muito nitidos.

Encerrado no protoplasma e occupando uma séde excentrica, é vista uma massa de fórmula oval, pouco nitida e que corresponde ao nucleo da cellula; é impossível apreciar detalhes de sua estrutura intima, pois o nucleo apresenta-se como um sombreado corado de modo pouco intenso e diffusamente pela hematoxilina (karyolysis).

N'outras cellulas hepaticas o nucleo não é mais visivel e o protoplasma dessas cellulas, vacuolisado e fortemente corado pela eosina, mostra uma area marginal onde são vistos granulos volumosos, uns juxtapostos, outros afastados entre si; a linha de contorno da cellula acha-se ali interrompida.

Em outros elementos, o estado de *desagregamento* do protoplasma é mais accentuado, e finalmente em certos pontos, junto das cellulas hepaticas, são encontradas apenas massas arredondadas, pequenas, coradas de modo homoganeo pela eosina em roseo-avermelhado; essas massas reúnem-se em pequenos grupos de 3 ou 4 elementos de tamanhos diversos, e representam tudo o que resta de uma cellula hepatica.

Devido a essa destruição de cellulas hepaticas o arranjo dos elementos em "*traves de REMAK*" é completamente alterado.

Ao nível das lesões em fóco, no aspecto que agora descrevemos, as cellulas hepaticas acham-se isoladas, ou constituem restos de traves compostas de 3,4 e no maximo 5 cellulas juxtapostas, todas com a apparencia assignalada acima.

Os capillares hepaticos mostram-se dilatados e repletos de hematias e cellulas migradoras.

O aspecto mais caracteristico, porém, é constituído pela presença de numerosas cel-

lulas migradoras, as quaes dispõe-se ao longo dos capillares, margeando-os.

Estas cellulas migradoras mostram grande actividade phagocytaria.

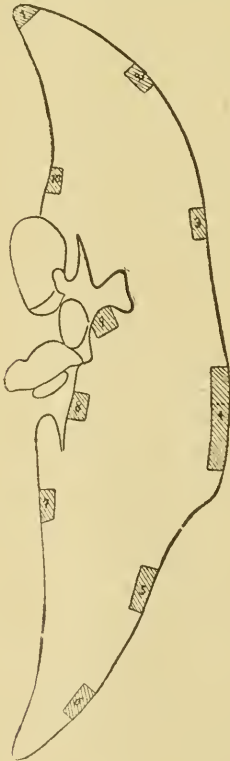
As lesões que descrevemos acima offerecem semelhança com as lesões da congestão chronica passiva. Não foi possivel contudo, enquadrar-as em nenhum dos cinco typos que descreveram LAMBERT e ALLISON.

De outro lado notamos que essa lesão existia sempre em córtes onde era observado o 1º aspecto ou onde havia thrombose dos capillares por bacterias.

As lesões de congestão chronica passiva, que eram presentes em todo o orgão, tornam particularmente delicada a caracterisação deste tipo de lesão.

B). Lesões diffusas.

A congestão chronica passiva era presente, sendo possivel distinguir de modo mais



ou menos nitido alguns dos typos assignalados por LAMBERT e ALLISON.

Com o fim de estudar a distribuição das lesões retiramos novos fragmentos do exemplar conservado no Muséu do INSTITUTO OSWALDO CRUZ (v. schema).

Este exemplar comprehendia um córte longitudinal de todo o figado, feito aproximadamente pela parte media da face antero-superior.

Bloco 1: Congestão chronica passiva (degeneração central com ou sem dilatação dos capillares).

Bloco 2: Congestão chronica passiva (dilatação dos capillares com atrophia das cellulas do centro dos lobulos).

Bloco 3: Necrose em fócios (1º e 2º aspectos). Congestão chronica passiva (dilatação dos capillares com atrophia das cellulas do centro dos lobulos).

Bloco 4: Congestão chronica passiva (dilatação dos capillares com atrophia das cellulas do centro dos lobulos e degeneração central com ou sem dilatação dos capillares).

Bloco 5: Thrombose de capillares por massas de bacterias (bacillos). Congestão chronica passiva (dilatação dos capillares com atrophia das cellulas do centro dos lobulos e degeneração central com ou sem dilatação dos capillares).

Bloco 6: Thrombose de capillares por massas de bacterias (bacillos). Congestão chronica passiva (dilatação dos capillares com atrophia das cellulas do centro dos lobulos).

Bloco 7: Necrose em fócios (2º aspecto). Congestão chronica passiva (dilatação dos capillares com atrophia das cellulas do centro dos lobulos e degeneração central com ou sem dilatação dos capillares).

Bloco 8 e 9: Congestão chronica passivel.

Bloco 10: Necrose em fócios (1º e 2º aspectos) e thrombose dos capillares por bacterias (bacillos). Congestão chronica passiva.

Ao Dr. B. C. CROWELL, muito gratos pelos sabios ensinamentos que nos ministrou.

Explicação da Estampa 32.

Fig. 1.—Corte de figado, corado pela hematoxilina-cosina.

Necrose em fóco (1º aspecto).

As areas coincidem com o lobulo hepatica que tem como centro a veia efferente.

As "*traves de REMAK*" são diminuidas de numero e constituidas por cellulas necrosadas: entre ellas, os espaços claros limitados por linhas de contornos nitidos (paredes dos vasos) re-

presentam capillares dilatados contendo cellulas migradoras em necrose e hematias alteradas.

Em torno do fóco de necrose, estreita zona inflamatória.

Fig. 2.—Aspecto macroscopico da lesão

Areas de côr verde-claro-amarellado, de contornos circulares ou forma oval, não proeminentes nem deprimidas, em torno das quaes o tecido hepatico forma um delgado anel de côr pardacenta accentuada.